

Erste klinische Studie mit der 10% Uridincreme in Polen

Von Agnes Pestka, Danuta Partyka und Hanna Gracz/Polen

Im SPSK Krankenhaus Nr.1 (Szpital Kliniczny Przemienienia Paskiego) in Posen (Polen) sammelten wir erste praktische Erfahrungen mit der durch den Apotheker Barth in der Apotheke des Essener Universitätsklinikums entwickelten Uridincreme bei Patientinnen mit dem Hand-Fuß-Syndrom [1]. Während die 10% Uridincreme für Patienten mit dem Hand-Fuß-Syndrom bestimmt ist, wird die Uridinhaftpaste bei Patienten mit Mucositis eingesetzt [2].

Das Hand-Fuß-Syndrom (HFS) ist eine erythematöse Hautveränderung an den Händen, Handinnenflächen und an den Fußsohlen [3], die als Nebenwirkung einer Chemotherapie mit Zytostatika auftreten kann. Die genaue Pathogenese des Hand-Fuß-Syndroms ist noch unklar, es wird ein Kausalzusammenhang mit Metaboliten von 5-Fluorouracil vermutet. Am häufigsten tritt das Hand-Fuß-Syndrom im Zusammenhang mit der Gabe von Capecitabin, 5-Fluorouracil und Doxorubicin auf. 45 - 56 % aller mit Capecitabine behandelten Patienten leiden unter diesem Syndrom [4]. Die Hände sind im Allgemeinen jedoch öfter befallen als die Füße [4] und können bei einigen Patienten sogar als Einzige befallen sein. Die Einteilung des HFS erfolgt klinisch in drei Schweregraden (Tab. 1).

Tab. 1: Die klinische Einteilung des HFS in drei Schweregrade [3]

Toxizität	Hand-Fuß-Syndrom (Palmar-plantare Erythrodyästhesie)
Grad 1	schmerzloses Erythem, Dysästhesie / Parästhesie, ohne Beeinträchtigung
Grad 2	Schmerzhaftes Erythem mit Schwellung, das die Alltagsabläufe beeinträchtigt
Grad 3	feuchtes Abschuppen, Ulzerationen, Blasen, starke Schmerzen, erhebliche Beeinträchtigung

Die Vorbeugung des Hand-Fuß-Syndroms besteht aus relativ einfachen Maßnahmen:

- Applikation von fettenden Hautsalben
- Vermeidung von Kontakt mit heißem Wasser
- Vermeidung von starker mechanischer Belastung der Handflächen (z.B. Kratzen, Klatschen, Benutzung von Handwerkzeugen)
- 3-4 x täglich Kaltwasserbäder für Hände und Füße

Zur Behandlung des Hand-Fuß-Syndroms steht neben Vitamin B6, Schmerzmitteln und lokalen Glukocorticoiden Uridincreme zur Verfügung. In ausgeprägten Fällen kann eine Änderung des Chemotherapieschemas notwendig sein.

Da die Therapie des HFS mit Uridin an Bedeutung gewinnt, finden sich in der Literatur zunehmend Berichte über die Behandlung des HFS mit der Uridincreme [siehe bei 1].

Die Deutsche und die Europäische Gesellschaft für Onkologische Pharmazie (DGOP; ESOP) hatten ihre Mitglieder und onkologisch tätige Apotheker aufgerufen, durch praktische Erprobung der Rezeptur zur Erhöhung der Evidenz beizutragen [6].

Im SPSK Krankenhaus 1 in Posen (Polen) wurden zwischenzeitlich zehn Patientinnen mit HFS die 10% Uridincreme verabreicht. Die Befragung der Patientinnen wurde in einem Fragebogen zur jeweiligen Symptomatik und den Behandlungsdetails vor Behandlungsbeginn und zu verschiedenen

Tab. 2: Fragebogen zur Erfassung von Symptomatik und Behandlungsdetails in der untersuchten Patientenpopulation

Merkmale	
1.	Initialen
2.	Geschlecht
3.	Alter (Jahre)
4.	Betroffene Region (Hand, Fuß, Hand & Fuß)
5.	Auslösender Wirkstoff (5-FU / Capecitabin)
6.	Toxizitätsgrad
7.	Behandlungsdauer mit 5-FU / Capecitabine
8.	Stationäre / Ambulante Behandlung
9.	Behandlungsdauer bis zur merklichen Linderung
10.	Häufigkeit des Auftragens
11.	Bemerkungen

Zeitpunkten (2 Tage, 1 Woche, 2, 4, 6 und 8 Wochen nach Behandlungsbeginn) dokumentiert (Tab. 2).

In unserer Pilotstudie wurden 10 Frauen in einem Zeitraum von zwei Monaten behandelt. Die Patientinnen waren im Alter von 52,3 Jahren (37 - 63 Jahre). Sie erhielten alle an fünf aneinander folgenden Tagen 5-Fluorouracil oder Capecitabin (Turnus 1). Nach einer jeweils zweiwöchigen Pause folgte wieder eine fünftägige Zytostatikgabe (Turnus 2 und 3).

Der Zeitpunkt des Auftretens des HFS war bei den Patientinnen unterschiedlich, jedoch erfolgte dies bei keiner Patientin vor dem zweiten Turnus. Ebenso unterschieden sich das Ausmaß und die betroffene Region interindividuell. Bei sieben der zehn Patientinnen waren sowohl Hand als auch der

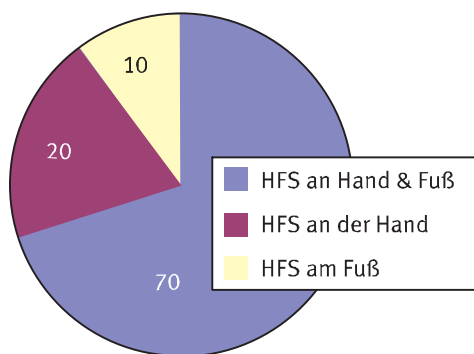


Abb. 1: Die Häufigkeit der Lokalisation von HFS

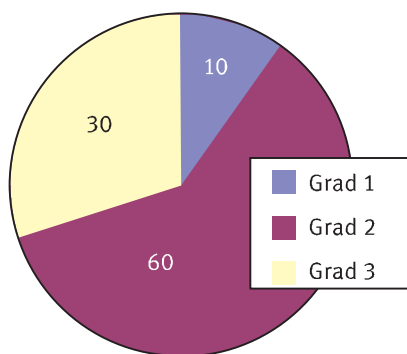


Abb. 2: Die Häufigkeit der Schweregrade von HFS

Fuß, bei zwei nur die Hand und bei einer nur der Fuß betroffen (Abb. 1).

Klinische Ausgangsbefunde im untersuchten Patientengut waren eine Patientin mit dem Toxizitätsgrad eins, sechs Patientinnen mit dem Grad zwei und drei mit dem Schweregrad drei (Abb. 2). Den Patientinnen wurde die 10% Uridincreme zweimal täglich zwei Monate lang an den betroffenen Stellen lokal appliziert.

Zusammenfassend können wir berichten, dass bei allen zehn Patientinnen erste Erfolge bereits nach zwei Tagen gesehen wurden. Bei allen Patientinnen hat sich der Schweregrad um mindestens einen Grad verbessert, die Zytostatikatherapie musste in keinem Fall abgebrochen werden. Insbesondere die Patientinnen mit Toxizitätsgrad drei bestätigten die deutliche Schmerzlinderung nach der Uridincreme-Applikation.

► Fallbeispiel M. L.

Unsere 62-jährige Patientin M. L. hatte nach dem dritten Turnus der Zytostatikatherapie bezüglich des HFS einen Schweregrad drei, wobei sowohl die Hände als auch beide Füße waren betroffen (Abb. 3 und 4). Wegen einer ca. zwei Zentimeter großen sehr schmerzhaften Blase am rechten Fuß war sie nicht in der Lage zu gehen. Das Tragen ihrer eigenen Schuhe war ihr unmöglich (bzw. nur Schuhe in der Größe 41 statt 38). Die Fußnägel waren ausgefallen und die Haut an den Füßen war stark gerötet und schuppte sich. An beiden Händen waren starke Erytheme, wodurch die Patientin stark beeinträchtigt bei normalen Aktivitäten wie z.B. dem Halten

eines Glases war. Bei dieser Patientin konnte auch in der Therapiepause wenig Linderung beobachtet werden.

Nach Behandlung mit der 10% Uridinsalbe konnten die ersten Schmerzen schon nach zwei Tagen gelindert werden. Nach einer Woche konnte die Patientin wieder ohne Schmerzen laufen und das Erythem war nach ca. 10 Tagen sichtlich zurückgegangen.

Literatur

- [1] Barth J: Uridin-Hand-Fuß-Salbe und Uridin-Haftpaste. *Krankenhauspharmazie* 21. Jahrgang 12, (2000): 625-28
- [2] Barth J: Mukostis - Bewährtes und Neues. *Onkologische Pharmazie* 9 (2007) 3: 10 - 18

[3] Salzberg M, Herrmann R: Das Hand-Fuß-Syndrom (palmar-plantare Erythrodysesthesie). *Schweiz. Med. Wochenschrift* 2000; 130:1413-6

[4] Abushullaih S, Saad ED, Munsell M, Hoff PM: Incidence and severity of Hand-Foot Syndrome in Colorectal Cancer Patients Treated with Capecitabine: A Single-Institution Experience *Cancer Investigation*. 20 (1), 3-10 (2002)

[5] Lassere Y, Hoff P: Management of hand-foot syndrome in patients treated with capecitabine (XELO-DA). *European Journal of Oncology Nursing* (2004) 8, S. 31-40

[6] <http://www.esop.li/downloads/library/Letterto-theeditor|OPP1.pdf>

Autoren:

Agnes Pestka
Dessauerstr.12^a
45472 Mülheim a.d. Ruhr
aga.pestka@web.de

dr. Danuta Partyka
Department of Pharmaceutical Technology
Collegium Medicum in Bydgoszcz
Nicolaus Copernicus University
Ul. Skłodowskiej-Curie 9
85-094 Bydgoszcz (Polen)
d.partyka@cm.umk.pl

dr. Hanna Graczyk
SPSK 1
Szpital Kliniczny Przemienienia Panskiego
ul Długa 1/2
61-848 Posen (Polen)

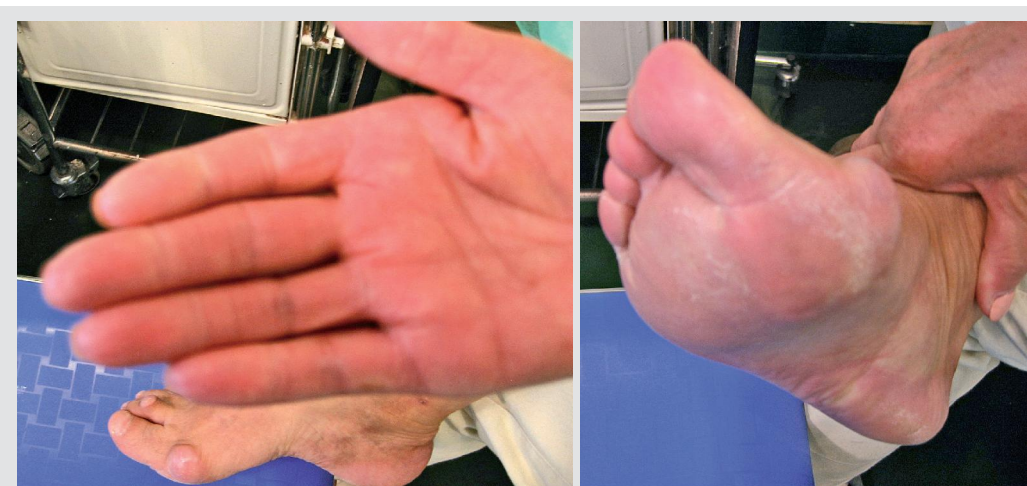

Abb. 3/4: Patientin M.L. vor Behandlungsbeginn